

ВЕСТНИК
РОССИЙСКОЙ
АКАДЕМИИ
МЕДИЦИНСКИХ
НАУК

ANNALS OF THE RUSSIAN ACADEMY
OF MEDICAL SCIENCES



6

РОССИЙСКАЯ АКАДЕМИЯ НАУК

ВЕСТНИК РОССИЙСКОЙ АКАДЕМИИ МЕДИЦИНСКИХ НАУК

Научно-теоретический журнал. Выходит один раз в два месяца. Основан в 1946 г.

Входит в Перечень ведущих научных журналов и изданий ВАК.
Индексируется в базах данных: Scopus, MEDLINE (PubMed), Embase, EBSCO,
РИНЦ (Russian Science Citation Index на платформе Web of Science).
Учредитель — Российская академия наук

Главный редактор И.И. ДЕДОВ

РЕДАКЦИОННАЯ КОЛЛЕГИЯ:

Э.К. АЙЛАМАЗЯН, А.И. АРЧАКОВ, Л.И. АФТАНАС, А.А. БАРАНОВ, В.В. БЕРЕГОВЫХ (зам. гл. редактора),
Л.А. БОКЕРИЯ, Н.Н. ВОЛОДИН, Н.Ф. ГЕРАСИМЕНКО, Е.К. ГИНТЕР, П.В. ГЛЫБОЧКО, Е.З. ГОЛУХОВА,
В.В. ЗВЕРЕВ, Р.С. КАРПОВ, С.И. КОЛЕСНИКОВ, В.В. КУХАРЧУК, Г.А. МЕЛЬНИЧЕНКО,
Е.Л. НАСОНОВ, Г.Г. ОНИЩЕНКО, В.И. ПЕТРОВ, В.И. ПОКРОВСКИЙ, В.П. ПУЗЫРЁВ, В.Г. САВЧЕНКО,
В.И. СЕРГИЕНКО, Г.А. СОФРОНОВ, В.И. СТАРОДУБОВ, Г.Т. СУХИХ, В.А. ТУТЕЛЬЯН (зам. гл. редактора),
И.Б. УШАКОВ, Р.М. ХАИТОВ, Е.И. ЧАЗОВ, В.П. ЧЕХОНИН, В.И. ЧИССОВ, Е.В. ШЛЯХТО

НАУЧНЫЙ РЕДАКТОР: А.А. КУБАНОВ

2018/ТОМ 73/№6

Журнал «Вестник Российской академии медицинских наук» зарегистрирован в Федеральной службе по надзору в сфере связи, информационных технологий и массовых коммуникаций 16.09.1992 г. Регистрационный номер 01574.

Редакция не несет ответственности за содержание рекламных материалов.

Воспроизведение или использование другим способом любой части издания без согласия редакции является незаконным и влечет за собой ответственность, установленную действующим законодательством РФ

Тираж 1000 экз. Подписные индексы: в агентстве Роспечать — 71488, в агентстве «Пресса России» — 38814

Издательство «ПедиатрЪ»: 117335, г. Москва, ул. Вавилова, д. 81, кор. 1, <http://vestnikramn.spr-journal.ru>
e-mail: vestnikramn@nczd.ru

Отпечатано ООО «Полиграфист и издатель». 119501, Москва, ул. Веерная, 22-3-48. Тел. +7 (499) 737-78-04.

THE RUSSIAN ACADEMY OF SCIENCES

ANNALS OF THE RUSSIAN ACADEMY OF MEDICAL SCIENCES

Published bimonthly. Founded in 1946.

The Journal is in the List of the leading scientific journals and publications
of the Supreme Examination Board (VAK).
The journal is indexed in Scopus, MEDLINE (PubMed) Embase, EBSCO,
Russian Science Citation Index (Web of Science).
Founder — The Russian Academy of Sciences

Editor-in-chief I.I. Dedov

EDITORIAL BOARD:

E.K. AILAMAZYAN, A.I. ARCHAKOV, L.I. AFTANAS, A.A. BARANOV, V.V. BEREGOVYKH (deputy editors-in-chief),
L.A. BOKERIYA, N.N. VOLODIN, N.F. GERASIMENKO, E.K. GINTHER, P.V. GLYBOCHKO, L.Z. GOLUKHOVA,
V.V. ZVEREV, R.S. KARPOV, S.I. KOLESNIKOV, V.V. KUKHARCHUK, G.A. MELNICHENKO,
E.L. NASONOV, I.I. ONISHCHENKO, V.I. PETROV, V.I. POKROVSKII, V.P. PUZYREV, V.G. SAVCHENKO,
V.I. SERGIENKO, G.A. SOFRONOV, V.I. STARODUBOV, G.T. SUKHIKH, V.A. TUTELYAN (deputy editors-in-chief),
I.B. USHAKOV, R.M. KHAITOV, E.I. CHAZOV, V.P. CHEKHONIN, V.I. CHISSOV, E.V. SHLYAKHTO

SCIENCE EDITOR: A.A. KUBANOV

2018/ 73 (6)

Mass media registration certificate dated September, 16, 1992. Series № 01574 Federal service for surveillance over non-violation
of the legislation in the sphere of mass communications and protection of cultural heritage.

Editorial office takes no responsibility for the contents of advertising material.
No part of this issue may be reproduced without permission from the publisher. While reprinting publications one must make reference
to the journal « Annals of The Russian Academy of Medical Sciences »

Edition 1000 copies. Subscription indices are in the catalogue «Rospechat» 71488

Publisher «PEDIATR»: 81, cor. 1, Vavilova street, Moscow, 117335, <http://vestnikramn.spr-journal.ru>
e-mail: vestnikramn@nczd.ru

Printed by «PRINTER & PUBLISHER» Ltd, 22-3-48, Veernaya street, Moscow, 119501. Tel. +7 (499) 737-78-04.

**АКТУАЛЬНЫЕ ВОПРОСЫ АКУШЕРСТВА
И ГИНЕКОЛОГИИ**

*И.И. Крукиер, В.В. Авруцкая, М.А. Левкович,
Е.В. Нарезная, Г.В. Смолянинов, Л.Л. Ерджанян,
А.А. Никашина*

Особенности изменения биорегуляторов
и органических кислот в сыворотке крови
и амниотической жидкости женщин
со спонтанными преждевременными родами

**АКТУАЛЬНЫЕ ВОПРОСЫ ГЕНЕТИКИ
И МОЛЕКУЛЯРНОЙ МЕДИЦИНЫ**

*А.С. Иванов, И.В. Гармаш, О.С. Аришева, М.А. Маркова, 368
А.С. Мельник, Н.Н. Теребиллина, В.Ю. Баронец,
Д.И. Перегуд, Е.В. Тарасенко, Ж.Д. Кобалава*

Взаимосвязь полиморфных локусов,
расположенных в промоторных областях генов
VEGF (rs699947 и rs2010963), ICAM1 (rs281437)
и ET-1 (rs1800541), с уровнем соответствующих
белковых продуктов в сыворотке крови и риском
развития алкогольного цирроза печени

**АКТУАЛЬНЫЕ ВОПРОСЫ
КЛЕТочНОЙ ТРАНСПЛАНТОЛОГИИ
И ТКАНЕВОЙ ИНЖЕНЕРИИ**

*К.Л. Маркова, И.Ю. Коган, А.Р. Шевелева,
В.А. Михайлова, С.А. Сельков, Д.И. Соколов*
Микровезикулы лейкоцитарного происхождения

**АКТУАЛЬНЫЕ ВОПРОСЫ
НЕВРОЛОГИИ И НЕЙРОХИРУРГИИ**

*П.К. Мирошникова, А.В. Люндуп, Н.П. Бацаленко,
М.Е. Крашенинников, Ю. Занг, Н.Б. Фельдман,
В.В. Береговых*

Перспективные нервные кондуиты для
стимуляции регенерации поврежденных
периферических нервов

В.А. Бывальцев, А.А. Калинин, В.Ю. Голобородько
Оптимизация хирургической помощи
и анестезиологического пособия при лечении
многоуровневых дегенеративных заболеваний
поясничного отдела позвоночника у пациентов
с избыточной массой тела и ожирением

**OBSTETRICS AND GYNAECOLOGY:
CURRENT ISSUES**

361 *I.I. Krukier, V.V. Avrutskaya, M.A. Levkovich,
E.V. Narezhnaya, G.V. Smolyaninov, L.L. Yerdzhanyan,
A.A. Nikashina*

Peculiarities of Changing Bioregulators
and Organic Acids in the Serum of Blood and
Amniotic Fluid of Women with Spontaneous
Preterm Labor

**GENETICS AND MOLECULAR MEDICINE:
CURRENT ISSUES**

368 *A.S. Ivanov, I.V. Garmasch, O.S. Arisheva,
M.A. Markova, A.S. Melnik, N.N. Terebilina,
V. Yu. Baronets, D.I. Peregud, E.V. Tarasenko,
Zh.D. Kobalava*

Association of SNPs in the Promoter
Regions of VEGF (rs699947 и rs2010963),
ICAM1 (rs281437) and ET-1 (rs1800541)
with Serum Levels of Related Proteins
and Alcoholic Liver Cirrhosis Risk

**CELL TRANSPLANTOLOGY
AND TISSUE ENGINEERING:
CURRENT ISSUES**

378 *K.L. Markova, I.U. Kogan, A.R. Sheveleva,
V.A. Mikhailova, S.A. Selkov, D.I. Sokolov*
Microvesicles of Leukocyte Origin

**NEUROLOGY AND NEUROSURGERY:
CURRENT ISSUES**

388 *P.K. Miroshnikova, A.V. Lyundup,
N.P. Batsalenko, M.E. Krashennnikov, Y. Zhang,
N.B. Feldman, V.V. Beregovykh*

Perspective Nerve Conduits
for Stimulation of Regeneration of Damaged
Peripheral Nerves

401 *V.A. Byvaltsev, A.A. Kalinin, V. Yu. Goloborodko*
Optimization of Surgical Care
and Anesthesia in the Treatment
of Multilevel Degenerative Diseases
of the Lumbar Spine in Patients with Overweight
and Obesity

АКТУАЛЬНЫЕ ВОПРОСЫ ПСИХОЛОГИИ И ПСИХИАТРИИ

*М.С. Застрожин, В.В. Смирнов, А.С. Сорокин,
Е.А. Гришина, К.А. Рыжикова, И.А. Бедина,
В.В. Шипицын, Л.М. Савченко, О.Ж. Бузик,
С.Г. Копоров, Е.А. Брюн, Д.А. Сычев*

Влияние активности CYP2D6 на эффективность и безопасность флувоксамина у пациентов с депрессивными расстройствами, коморбидными с алкогольной зависимостью

PSYCHOLOGY AND PSYCHIATRY: CURRENT ISSUES

411 *M.S. Zastrozhin, V.V. Smirnov, A.S. Sorokin,
E.A. Grishina, K.A. Ryzhikova, I.A. Bedina, V.V. Shipitsyn,
L.M. Savchenko, O.Zh. Buzik, S.G. Koporov, E.A. Bryun,
D.A. Sychev*

Influence of CYP3A Activity on the Efficacy and Safety of Fluvoxamine in Patients Depressive Disorders and Comorbid Alcohol Use Disorder

АКТУАЛЬНЫЕ ВОПРОСЫ ПЕДИАТРИИ

*А.А. Кубанов, А.Э. Карамова, В.В. Чикин,
Е.В. Богданова, Е.С. Мончаковская*

Эпидемиология и состояние оказания медицинской помощи больным врожденным буллезным эпидермолизом в Российской Федерации

PEDIATRICS: CURRENT ISSUES

420 *A.A. Kubanov, A.E. Karamova, V.V. Chikin,
E.V. Bogdanova, E.S. Monchakovskaya*

Epidemiology and Providing of Healthcare for Patients with Inherited Epidermolysis Bullosa in the Russian Federation

АКТУАЛЬНЫЕ ВОПРОСЫ ЭНДОКРИНОЛОГИИ

*А.С. Крыкпаева, М. Накашима, М.Ж. Еспенбетова,
Ж. Мусажанова, Б.С. Азизов*

Однонуклеотидные полиморфизмы, ассоциированные со спорадическим папиллярным раком щитовидной железы, в казахской популяции

ENDOCRINOLOGY: CURRENT ISSUES

431 *A. Krykpayeva, M. Nakashima, M. Espenbetova,
Z. Mussazhanova, B. Azizov*

SNP Association with Risk for Sporadic Papillary Thyroid Carcinoma in Kazakh Population

В.А. Бывальцев^{1, 2, 3, 4}, А.А. Калинин^{1, 2}, В.Ю. Голобородько^{1, 2}¹ Иркутский государственный медицинский университет, Иркутск, Российская Федерация² Дорожная клиническая больница на ст. Иркутск-Пассажирский, Иркутск, Российская Федерация³ Иркутский научный центр хирургии и травматологии, Иркутск, Российская Федерация⁴ Иркутская государственная академия последипломного образования, Иркутск, Российская Федерация

Оптимизация хирургической помощи и анестезиологического пособия при лечении многоуровневых дегенеративных заболеваний поясничного отдела позвоночника у пациентов с избыточной массой тела и ожирением

Обоснование. Оказание хирургической помощи при лечении дегенеративных заболеваний поясничного отдела позвоночника у пациентов с избыточным весом и ожирением сопряжено со значимыми рисками проведения анестезиологического пособия и развития периоперационных осложнений. **Цель исследования** — провести анализ результатов внедрения комбинации методик оказания хирургической помощи и анестезиологического пособия при лечении многоуровневых дегенеративных заболеваний поясничного отдела позвоночника у пациентов с избыточной массой тела и ожирением. **Методы.** Изучены результаты хирургического лечения 86 пациентов, выделено 2 группы. В основной группе ($n=37$) использованы минимально инвазивные хирургические технологии и оригинальный хирургический доступ, инфильтрация паравертебральной мускулатуры бупивакаином с эпинефрином, мультимодальная анестезия с применением дексметомидина. Группу сравнения ($n=49$) составили пациенты, у которых применялась методика традиционной открытой транспедикулярной фиксации в сочетании с задним межтеловым спондилодезом без вышеуказанной комбинации методик оказания хирургической помощи и анестезиологического пособия. Наблюдение и клиническую оценку проводили в раннем (во время госпитализации) и отдаленном (в среднем через 36 мес) послеоперационном периодах. **Результаты.** У пациентов основной группы отсутствовали изменения гемодинамики и получены лучшие результаты по скорости восстановления психомоторных функций. Применение местных анестетиков значимо уменьшило локальный болевой синдром ($p<0,05$) и потребность в анальгетиках ($p=0,002$). При сравнении результатов в основной группе выявлены значимо лучшие показатели длительности вмешательства, объема кровопотери, времени активизации, сроков стационарного лечения, отдаленных клинических параметров выраженности болевых ощущений по визуальной аналоговой шкале в нижних конечностях, функционального состояния по ODI, субъективной удовлетворенности проведенной операцией по шкале Маснав ($p=0,01$). Количество послеоперационных осложнений в основной группе составило 8%, в группе сравнения — 18% ($p=0,006$). **Заключение.** Анализ результатов внедрения комбинации методик оказания хирургической помощи и анестезиологического пособия при лечении многоуровневых дегенеративных заболеваний поясничного отдела позвоночника у пациентов с избыточной массой тела и ожирением, включающей минимально инвазивные хирургические технологии, инфильтрацию паравертебральной мускулатуры бупивакаином с эпинефрином, мультимодальную анестезию с применением дексметомидина, показал ее высокую периоперационную безопасность, низкое число осложнений, а также лучшие клинические исходы в раннем и отдаленном послеоперационном периодах.

Ключевые слова: ожирение, избыточный вес, дегенеративные заболевания поясничного отдела позвоночника, задняя ригидная стабилизация, бупивакаин, эпинефрин, дексметомидин.

(Для цитирования: Бывальцев В.А., Калинин А.А., Голобородько В.Ю. Оптимизация хирургической помощи и анестезиологического пособия при лечении многоуровневых дегенеративных заболеваний поясничного отдела позвоночника у пациентов с избыточной массой тела и ожирением. *Вестник РАМН.* 2018;73(6):401–410. doi: 10.15690/vramn996)

Введение

Избыточный вес и ожирение являются актуальной проблемой современного здравоохранения [1, 2]. Отмечается неуклонный рост числа пациентов с увеличенным индексом массы тела (ИМТ), которые имеют клинически значимую патологию поясничного отдела позвоночника за счет повышенной осевой нагрузки на позвоночный столб и биомеханического стресса, сопровождаемых многоуровневой дегенерацией позвоночных сегментов [3, 4].

Выполнение хирургических вмешательств при дегенеративных заболеваниях поясничного отдела позвоночника у пациентов с избыточным весом и ожирением

сопряжено с рядом сложностей, имеющих комплексный характер. Так, у большинства пациентов с повышенным ИМТ часто встречается отягощение соматической патологией — сердечно-сосудистыми заболеваниями, сахарным диабетом и системными заболеваниями соединительной ткани [5, 6]. Имеются риски и при выполнении анестезиологического пособия: низкая функциональная емкость легких сопровождается меньшим безопасным безгипоксическим периодом после индукции анестезии перед интубацией [7]; высокий риск аспирации связан с часто встречающимся гастроэзофагеальным рефлюксом [8]; трудности с периоперационным дозированием анестетиков предопределены конституционально боль-

шой площадью распространения препаратов [9]. Также имеются существенные технические ограничения при выполнении хирургического доступа за счет значимой глубины операционной раны, что сопровождается увеличением длительности оперативного вмешательства и продолжительности наркоза [5, 10], частым развитием инфекции послеоперационной раны и значимым послеоперационным болевым синдромом [11, 12], ограничивающим раннюю активизацию, с высокими рисками гипостатических и тромбоэмболических осложнений [13, 14].

Все вышеперечисленное отражает высокую значимость данной проблемы. Публикации, посвященные возможностям и ограничениям минимально инвазивных спинальных операций у пациентов с избыточной массой тела и ожирением, немногочисленны и отражают сравнительный анализ технических аспектов проведения дорзальных традиционных хирургических методик и малотравматичных способов трансфораминального межтелового спондилодеза [15–18]. При этом исследований возможности комплексного периоперационного управления болевым синдромом при выполнении декомпрессивно-стабилизирующих вмешательств у пациентов с увеличенным ИМТ ранее не проводилось.

Цель исследования: анализ результатов внедрения комбинации методик — хирургической помощи и анестезиологического пособия — при лечении многоуров-

невых дегенеративных заболеваний поясничного отдела позвоночника у пациентов с избыточной массой тела и ожирением.

Методы

Дизайн исследования

Выполнено открытое наблюдательное контролируемое нерандомизированное одноцентровое проспективное исследование.

Критерии соответствия

Критерии включения

В исследование включены пациенты в возрасте от 40 до 70 лет (минимальный и максимальный возраст пациентов) с избыточной массой тела (ИМТ >25 кг/м²), наличием болевого синдрома в нижней части спины и корешковой клинической симптоматики, с двухуровневыми стенозирующими дегенеративными заболеваниями поясничного отдела позвоночника на уровне L₁₁–S₁ вследствие грыжи межпозвонкового диска или за счет артроза дугоотростчатых суставов по данным нейровизуализации, а также неэффективностью комплексной консервативной терапии в течение 6–8 нед.

Критерии исключения: одноуровневые дегенеративные поражения поясничного отдела позвоночника; степень физического статуса ASA выше III класса; ревизионные

V.A. Byvaltsev^{1, 2, 3, 4}, A.A. Kalinin^{1, 2}, V.Yu. Goloborodko^{1, 2}

¹ Irkutsk State Medical University, Irkutsk, Russian Federation

² Railway Clinical Hospital on the station Irkutsk-Passazhirskiy of Russian Railways Ltd., Irkutsk, Russian Federation

³ Irkutsk Scientific Center of Surgery and Traumatology, Irkutsk, Russian Federation

⁴ Irkutsk State Academy of Postgraduate Education, Irkutsk, Russian Federation

Optimization of Surgical Care and Anesthesia in the Treatment of Multilevel Degenerative Diseases of the Lumbar Spine in Patients with Overweight and Obesity

BACKGROUND: The provision of surgical care in the treatment of degenerative diseases of the lumbar spine in patients with obesity and obesity is associated with significant risks of anesthesia and the development of perioperative complications. **AIMS:** to analyze the results of the introduction of a combination of surgical procedures and anesthesia in the treatment of multilevel degenerative diseases of the lumbar spine in patients with excessive body weight and obesity. **MATERIALS AND METHODS:** The results of surgical treatment of 86 patients were studied, 2 groups were identified. In the study group (SG, n=37), minimally invasive surgical techniques and original surgical approach, paravertebral musculature infiltration with bupivacaine with epinephrine, and multimodal anesthesia with dexmedetomidine were used. The comparison group (CG, n=49) consisted of patients who used the technique of traditional open transpedicular fixation in combination with the posterior interbody fusion without the above combination of surgical procedures and anesthesia. Observation and clinical evaluation was performed in the early (during hospitalization) and in the distant (on average 36 months) postoperative periods. **RESULTS:** In SG there were no changes in hemodynamics and better results were obtained on the speed of recovery of psychomotor functions. The use of local anesthetics significantly reduced the local pain syndrome ($p < 0.05$) and the need for analgesics ($p = 0.002$). Comparative analysis in the main group revealed significantly better results in indices of the duration of the operation [SG 145 (105; 155) min, CG 185 (100; 205) min; $p = 0.02$], the volume of blood loss [SG 110 (90; 140) ml, CG 510 (390; 640) ml; $p < 0.001$], the activation time [SG 1 (1; 2) days, CG 3 (3; 4) days; $p = 0.01$], the length of hospitalization [SG 10 (9; 11) days, CG 13 (12; 15) days; $p = 0.03$], remote clinical parameters of the pain syndrome level from the visual analogue scale in the lower extremities [SG 3 (1; 4) mm, CG 9 (6; 14) mm; $p = 0.006$] and the lumbar spine [SG 6 (4; 9) mm, CG 16 (11; 21) mm; $p = 0.001$], functional state according to ODI [SG 8 (6; 10) points, CG 16 (12; 24) points; $p = 0.008$], subjective satisfaction with the operation performed on the Macnab scale ($p = 0.01$). The number of postoperative complications in SG was 8%, in CG — 18% ($p = 0.006$). **CONCLUSIONS:** Analysis of the results of the introduction of a combination of surgical and anesthetic support methods in the treatment of multilevel degenerative diseases of the lumbar spine in patients with overweight and obesity, including minimally invasive surgical techniques, infiltration of paravertebral muscles with bupivacaine and epinephrine, multimodal anesthesia with dexmedetomidine showed its high perioperative safety, low number of complications, as well as better and clinical outcomes in the early and late postoperative periods.

Key words: overweight, obesity, degenerative diseases of lumbar spine, rigid posterior stabilization, bupivacaine, epinephrine, dexmedetomidine.

(For citation: Byvaltsev VA, Kalinin AA, Goloborodko VYu. Optimization of Surgical Care and Anesthesia in the Treatment of Multilevel Degenerative Diseases of the Lumbar Spine in Patients with Overweight and Obesity. *Annals of the Russian Academy of Medical Sciences*. 2018;73(6):401–410. doi: 10.15690/vramn996)

декомпрессивно-стабилизирующие вмешательства; наличие конкурирующей патологии в поясничном отделе (инфекционно-воспалительные заболевания, опухоли, травматические повреждения и т.д.); значительное снижение минеральной плотности костной ткани (остеопороз); любая сопутствующая патология в стадии декомпенсации; отсутствие согласия пациента на участие в исследовании; непереносимость всех используемых препаратов.

Условия проведения

Исследование проведено на базе Центра нейрохирургии НУЗ «Дорожная клиническая больница» на станции Иркутск-Пассажирский ОАО «РЖД» (Иркутск).

При выполнении минимально инвазивных хирургических оперативных вмешательств использовали оригинальный односторонний параспинальный хирургический доступ [19]; декомпрессию структур позвоночного канала проводили с помощью операционного микроскопа OPMI Pentero (Carl Zeiss, Германия), специализированного силового оборудования (высокоскоростная дрель Anspach Effort, США) и ранорасширителей для минимально инвазивной хирургии (Quadrant retraction system, Medtronic, США; Insight, Synthes, Швейцария; ARAS, Zimmer, Германия); для трансфораминального межтелового спондилодеза использовали кейджи T-pal (Synthes, Швейцария) или Capstone (Medtronic, США); одновременно устанавливали транспедикулярные шестивинтовые системы Viper II (Synthes, Швейцария) или U-centum (Ulrich, Германия). Для снижения уровня послеоперационного болевого синдрома перед ушиванием раны выполняли местную инфильтрационную анестезию параспинальной мускулатуры, подкожно жировой клетчатки и кожи 0,5%-ным раствором бупивакаина с эпинефрином в разведении 1:200 000 объемом 30 мл.

Для открытой задней декомпрессии использовали билатеральные ранорасширители (Россия) с расширенной реконструкцией позвоночного канала; межтеловой спондилодез осуществляли кейджами Pezo-T (Ulrich, Германия) или Capstone (Medtronic, США); для задней стабилизации использовали шестивинтовую систему «Конмет» (Россия).

Анестезия проводилась в обеих группах исследования: основным компонентом анестезии являлся пропофол в режиме 4–12 мг/кг в час, для миоплегии использовали рокуроний — 0,6–1,0 мг/кг; с целью дополнительного обезболивания применялся фентанил в дозе 0,04–0,1 мкг/кг в час. В группе минимально инвазивных декомпрессивно-стабилизирующих вмешательств дополнительно применяли мультимодальную анестезию: введение 100 мг кетопрофена за 30 мин до начала операции, инфузия 1000 мг парацетамола (Перфалган) за 30 мин до окончания операции. Для протекции сердечно-сосудистой системы, потенцирования периоперационной анальгезии и раннего восстановления психомоторных функций использовали альфа2-адреномиметик дексметомидин: начинали введение за 10 мин до индукции анестезии в дозе 0,5–0,7 мкг/кг в час. Перед ушиванием операционной раны прекращали инфузию пропофола и фентанила.

Анализ в подгруппах

В основную группу ($n=37$) включены пациенты, которым оперативные вмешательства осуществлялись с применением минимально инвазивных хирургических технологий и оригинального хирургического доступа [19],

локальной инфильтрации паравerteбральной мускулатуры бупивакаином в сочетании с эпинефрином, мультимодальной анестезии с применением дексметомидина.

В группу сравнения ($n=49$) введены пациенты, прооперированные с применением классической внутрикостной анестезии с искусственной вентиляцией легких и традиционной хирургической методики межтелового спондилодеза с открытой транспедикулярной установкой винтовых погружных систем.

Продолжительность исследования

В исследуемых группах пациентов наблюдение и комплексную клиническую оценку проводили в раннем (во время госпитализации) и отдаленном (в среднем через 36 мес) послеоперационном периодах. Средний период наблюдения в I группе составил 36 (14; 45) мес, во II группе — 41 (15; 52) мес. Исследование проводилось в период с декабря 2012 по декабрь 2017 г. Набор пациентов в группы производился с января 2013 по сентябрь 2016 г.

Описание медицинского вмешательства

В I группе ($n=37$) из парамедианного (4–6 см от средней линии) одностороннего интермускулярного авторского доступа [19] через ретракторную систему для минимально инвазивной хирургии выполняли одностороннюю фасетэктомию, унилатеральную реконструкцию позвоночного канала при наличии односторонней радикулярной симптоматики или билатеральную реконструкцию — при двусторонней. В последующем проводили поэтапную дискэктомию и подготовку межтеловых пространств смежных уровней специализированным инструментарием с максимальным удалением пульпозного ядра и фиброзного кольца, сохранением замыкательных пластинок. Затем осуществляли трансфораминальный спондилодез кейджами, далее ипсилатерально открыто и контрлатерально чрезкожно (отдельные кожные разрезы по 1,5 см) одновременно выполняли транспедикулярную шестивинтовую фиксацию (рис. 1).

Во II группе ($n=49$) осуществлялся срединный доступ с двухсторонним разрезом тораколумбарной фасции и поднадкостничным скелетированием паравerteбральных мышц, реконструкцией позвоночного канала в виде ламин-/гемиламинэктомии с двухсторонней фасетэктомией. Поэтапную дискэктомию, подготовку межтеловых

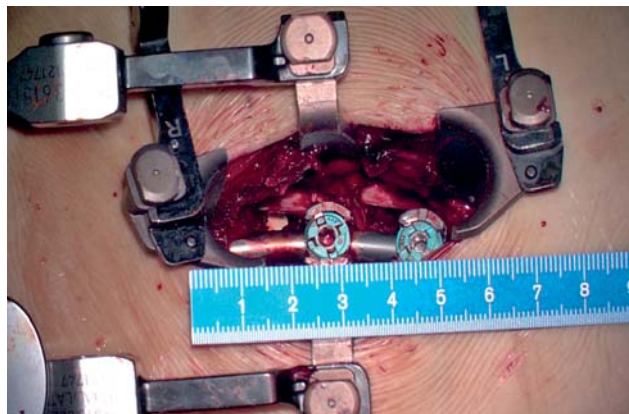


Рис. 1. Пациент К., 56 лет: дегенеративный стеноз позвоночного канала на уровне $L_{IV}-L_{V}-S_1$ (интраоперационная фотография)

Примечание. Глубина операционной раны более 120 мм, длина кожного разреза в области реконструкции позвоночного канала с трансфораминальным межтеловым спондилодезом менее 60 мм.

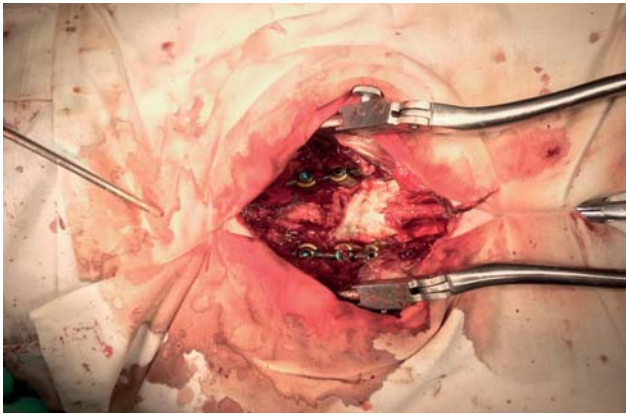


Рис. 2. Пациент Г., 54 года: дегенеративный стеноз позвоночного канала на уровне $L_{IV}-L_V-S_1$ (интраоперационная фотография)

Примечание. Общий вид операционной раны с билатеральными ранорасширителями после ламинэктомии L_V , двусторонней фасетэктомии $L_{IV}-L_V$, L_V-S_1 , межтелового спондилодеза и открытой шестивинтовой транспедикулярной стабилизации

пространств и трансфораминальный спондилодез кейджами Rezo-T (Ulrich, Германия) или Capstone (Medtronic, США) проводили аналогично I группе. В дальнейшем осуществляли шестивинтовую открытую транспедикулярную стабилизацию системой «Конмет» (Россия) (рис. 2).

Исходы исследования

Основной исход исследования

Для оценки эффективности оперативных вмешательств использовали следующие данные:

- интраоперационную динамику показателей сердечно-сосудистой системы (частота сердечных сокращений; среднее систолическое артериальное давление);
- скорость восстановления психомоторных функций после окончания хирургического вмешательства (перед переводом пациента в профильное отделение);
- выраженность болевых ощущений в области раны по визуально-аналоговой шкале (ВАШ), которую регистрировали в течение 10 сут после операции;
- потребность в дополнительном обезболивании в послеоперационном периоде;
- степень болевого синдрома по ВАШ до операции и в отдаленном послеоперационном периоде;
- показатель нарушения жизнедеятельности по индексу Освестри (Oswestry Disability Index, ODI) до операции и в отдаленном послеоперационном периоде;
- отдаленную субъективную удовлетворенность результатами оперативного лечения по шкале Маснаб.

Дополнительные исходы исследования

Анализировали пол, возраст, рост и вес пациентов, а также технические особенности оперативного вмешательства (длительность операции, продолжительность анестезии, объем кровопотери), специфичность послеоперационного периода (сроки стационарного лечения, время активизации), наличие осложнений.

Методы регистрации исходов

Показатели частоты сердечных сокращений и среднего систолического артериального давления регистрировали в протоколе анестезиологического пособия на основании неинвазивного измерения медицинским монитором перед индукцией наркоза (П1), во время разреза кожи (П2), в дальнейшем через 15-минутные интервалы

(в среднем до 120 мин, П3–П10), при ушивании операционной раны (П11), после экстубации (П12) и через 15 мин после экстубации (П13).

Выраженность болевых ощущений, степень недееспособности, а также удовлетворенность пациента оперативным вмешательством оценивались методом анкетирования [20].

Степень восстановления психомоторных функций оценивали по шкалам RASS [21] и Ramsay [22].

Потребность в анальгетиках после операции исследовали по суточному количеству инъекций нестероидных противовоспалительных препаратов в течение госпитализации.

Длительность хирургического вмешательства определялась между разрезом кожи и ушиванием операционной раны. Величина кровопотери измерялась по объему аспирированной крови и количеству введенных интраоперационно в рану растворов. Развитие неблагоприятных последствий регистрировали в течение всего периоперационного периода. Длительность стационарного лечения устанавливалась от времени поступления пациента до дня его выписки. Под временем активизации пациентов после хирургических вмешательств считали период до вертикализации и расширения двигательного режима.

Этическая экспертиза

Исследование одобрено решением Этического комитета Иркутского государственного медицинского университета (протокол № 3 от 19.12.2012). Все пациенты добровольно подписали форму информированного согласия на участие в исследовании.

Статистический анализ

Принципы расчета размера выборки

С целью выявления минимальных отличий по ODI в 10 баллов и стандартном отклонении в 15, для мощности исследования в 80% и статистической значимости в 5% необходимо минимальное количество исследуемых пациентов — 37 в каждой группе.

Методы статистического анализа данных

Статистический анализ осуществлен с применением программного обеспечения Microsoft Excel и Statistica 8,0. С целью изучения значимости различий выборочных совокупностей использованы критерии непараметрической статистики, в качестве нижней границы достоверности принят уровень $p < 0,05$. Полученные результаты представлены медианой и интерквартильным размахом (Me: 25; 75). Используются критерии непараметрической статистики: Манна–Уитни (M-U) для межгруппового сравнения; критерий Вилкоксона (W) для зависимых выборок; хи-квадрат Пирсона (χ^2) для бинаминальных признаков.

Результаты

Объекты (участники) исследования

Данные об исследуемых пациентах отражены в табл. 1. Сравнительный межгрупповой анализ не выявил статистически значимых различий по полу ($p=0,18$), возрасту ($p=0,44$), конституциональным особенностям ($p=0,68$), степени физического статуса по ASA ($p=0,24$), интенсивности болевого синдрома до операции ($p=0,79$) и предоперационному функциональному состоянию ($p=0,34$).

Таблица 1. Общие сведения о пациентах

Признак		Группа I, n=37	Группа II, n=49	p
Возраст, лет (Me: 25; 75%)		53 (42; 66)	50 (43; 64)	0,44
Пол	Муж., n (%)	26 (70)	37 (75)	0,18
	Жен., n (%)	11 (30)	12 (25)	
Индекс массы тела, кг/м ² (Me: 25; 75%)		30,7 (28,9; 31,2)	29,2 (28,1; 31,3)	0,68
Оценка по ASA, n (%)	I	12 (32)	19 (39)	0,24
	II	15 (41)	21 (43)	
	III	10 (27)	9 (18)	
Дооперационная выраженность болевых ощущений по ВАШ в нижних конечностях, мм (Me: 25; 75%)		89 (83; 92)	91 (85; 93)	0,79
Дооперационная выраженность болевых ощущений по ВАШ в поясничном отделе, мм (Me: 25; 75%)		82 (76; 91)	85 (72; 92)	0,53
Дооперационное значение ODI, баллы (Me: 25; 75%)		74 (69; 82)	71 (66; 83)	0,34

Примечание. ВАШ — визуально-аналоговая шкала.

Основные результаты исследования

Интраоперационные изменения основных показателей центральной гемодинамики представлены в табл. 2. Установлено, что показатели среднего систолического артериального давления во II группе были значительно ниже по сравнению с I группой (p<0,001) в течение всей операции, а также по сравнению с исходным значением (p<0,001). Но при этом в I группе не отмечено эпизодов артериальной гипотензии (менее 10 мм рт.ст. от исходного артериального давления). Частота сердечных сокращений значительно снизилась в I группе после введения дексметомидина (p=0,003) и имела статистически значимые различия по сравнению со II группой (p<0,001). В I группе зарегистрировано снижение частоты сердечных сокращений в течение операции в среднем ниже на 19,5% от исходного уровня.

При оценке скорости восстановления психомоторных функций установлено, что все пациенты I группы имели в течение 15 мин после экстубации уровень седации «0» по RASS и «II» по Ramsay, при этом у 19 (40%) пациентов II группы в связи с недостаточно полным восстановлением уровня сознания через 15 мин потребовалось продление наблюдения в условиях отделения интенсивной терапии.

При сравнении степени болевых ощущений в области оперативного вмешательства по ВАШ установлен статистически значимо меньший ее уровень в группе пациентов, прооперированных с использованием комплексного протокола оказания хирургической помощи и анестезиологического пособия в течение всего периода наблюдения до выписки из отделения (p<0,05) (рис. 3). Также отмечено, что у пациентов I группы в раннем послеоперационном периоде отсутствовала значимая потребность во введении обезболивающих лекарственных средств, в то время как во II группе с целью снижения локального болевого синдрома применялись наркотические (морфин, 1,0) и ненаркотические (трамадол, 2,0) анальгетики, а также нестероидные противовоспалительные препараты (кетонал, 2,0). Меньший уровень болевого синдрома в области оперативного вмешательства позволил начать активные реабилитационные мероприятия в более короткие сроки.

При анализе потребности в послеоперационном обезболивании (рис. 4) выявлено постепенное снижение количества инъекций препаратов у всех пациентов, при этом в I группе установлена значительно меньшая потребность в послеоперационной анальгезии в течение госпитализации (p=0,002).

405

Таблица 2. Динамика интраоперационных показателей пациентов исследуемых групп

Показатель	Группа	Значение изучаемого показателя на этапах исследования												
		П1	П2	П3	П4	П5	П6	П7	П8	П9	П10	П11	П12	П13
АДс, мм рт.ст., (Me: 25; 75%)	Группа I, n=37	117 (112; 121)	110* (108; 113)	113* (109; 117)	112* (109; 118)	111* (107; 114)	109* (103; 117)	107* (107; 113)	114* (111; 117)	113* (109; 116)	110* (108; 113)	108* (107; 111)	109* (107; 112)	112* (107; 117)
	Группа II, n=49	116 (110; 118)	100 (96; 102)	97 (96; 99)	96 (96; 99)	95 (93; 99)	98 (95; 101)	96 (92; 99)	95 (93; 99)	97 (94; 99)	94 (92; 98)	95 (92; 100)	100 (94; 103)	105 (101; 110)
ЧСС, уд./мин (Me: 25; 75%)	Группа I, n=37	82 (82; 86)	64 (63; 70)	65 (65; 66)	65 (63; 66)	65 (64; 65)	67 (65; 68)	65 (63; 65)	65 (63; 66)	66 (64; 66)	69 (62; 70)	69 (68; 71)	71 (67; 73)	72 (69; 79)
	Группа II, n=49	83 (82; 89)	74* (72; 74)	73* (71; 74)	77* (75; 77)	75* (73; 76)	71 (70; 72)	73* (71; 74)	73* (72; 74)	74* (74; 75)	75 (74; 76)	76 (75; 77)	75 (73; 75)	75 (74; 76)

Примечание. * — достоверность различий между исследуемыми группами на одинаковых этапах исследования. П — показатель времени: перед индукцией наркоза (П1), во время разреза кожи (П2), в дальнейшем через 15-минутные интервалы (в среднем до 120 мин — П3–П10), при ушивании операционной раны (П11), после экстубации (П12) и через 15 мин после экстубации (П13). АДс — среднее систолическое артериальное давление, ЧСС — частота сердечных сокращений.

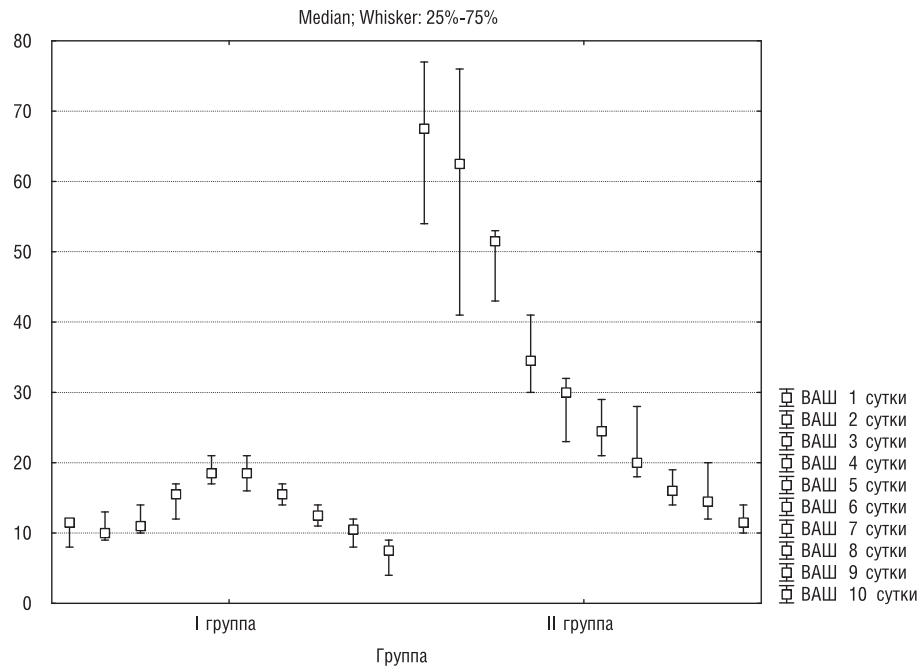


Рис. 3. Результаты межгруппового сравнительного анализа уровня болевого синдрома по ВАШ в области оперативного вмешательства

Примечание. Данные представлены медианой и интерквартильным размахом в виде Ме (25; 75%). ВАШ — визуально-аналоговая шкала.

406

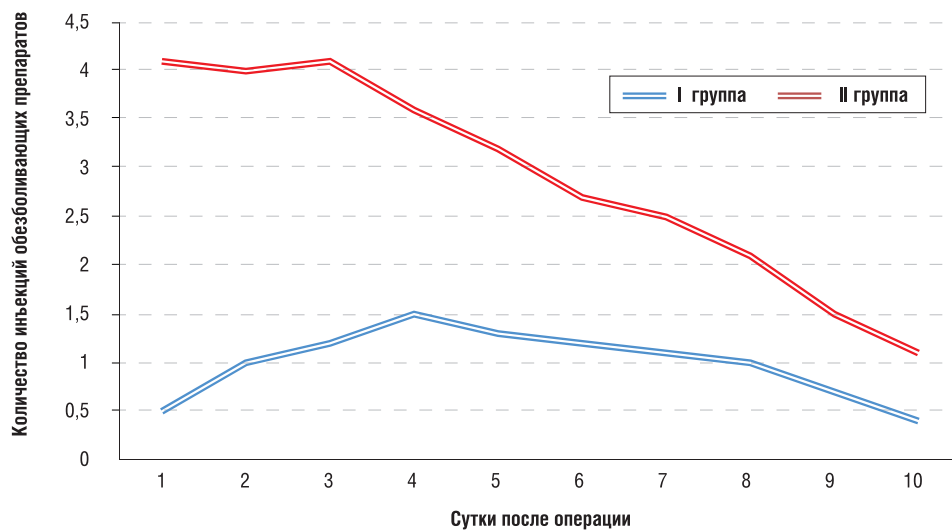


Рис. 4. Количество введенных обезболивающих лекарственных средств у пациентов исследуемых групп в послеоперационном периоде

В отдаленном послеоперационном периоде (в среднем через 36 мес) в обеих группах зарегистрировано снижение выраженности болевых ощущений как в нижних конечностях [с 89 (83; 92) до 3 (1; 4) мм ($p < 0,001$) в I группе и с 91 (85; 93) до 9 (6; 14) ($p < 0,001$) мм во II группе], так и в поясничном отделе позвоночника [с 74 (69; 82) до 6 (4; 9) мм ($p < 0,001$) в I группе и с 85 (72; 92) до 16 (11; 21) мм ($p < 0,001$) во II группе]. При проведении сравнительного анализа уровня боли по ВАШ в отдаленном послеоперационном периоде выявлен статистически значимо меньший уровень болевого синдрома у пациентов I группы в нижних конечностях ($p = 0,006$) и поясничном отделе позвоночника ($p = 0,001$) по сравнению со II группой исследования, связанный с меньшим повреждением паравerteбральных мягких тканей и развитием рубцовых интраканальных изменений.

Динамическая оценка функционального состояния по ODI в катанезе (в среднем через 36 мес) выявила

значимое улучшение показателя — с 74 (69; 82) до 8 (6; 10) в I группе ($p < 0,001$) и с 71 (66; 83) до 16 (12; 24) во II группе ($p < 0,001$). При сравнительном межгрупповом анализе в I группе отмечены статистически значимо лучшие показатели по ODI ($p = 0,008$), обусловленные меньшим ятрогенным повреждением мышечно-связочного комплекса.

При изучении исходов оперативных вмешательств по шкале Маспаб в отдаленном периоде (в среднем через 36 мес) в I группе отмечены преимущественно отличные и хорошие результаты — 13 (35%) и 19 (51%), во II группе — 6 (12%) и 19 (39%) соответственно, неудовлетворительных результатов не зарегистрировано. Межгрупповой анализ установил большую удовлетворенность хирургическим вмешательством у пациентов, прооперированных с использованием комплексного протокола оказания хирургической помощи и анестезиологического пособия ($p = 0,01$).

Таблица 3. Характеристика пациентов по операционным критериям

Исследуемые параметры	Группа I, n=37	Группа II, n=49	p
Продолжительность вмешательства, мин (Me: 25; 75%)	145 (105; 155)	185 (150; 205)	0,02
Объем кровопотери, мл (Me: 25; 75%)	110 (90; 140)	510 (390; 640)	<0,001
Глубина операционной раны, мм (Me: 25; 75%)	143 (128; 164)	141 (116; 160)	0,69
Длительность рентгеновского излучения, сек (Me: 25; 75%)	37 (28; 49)	35 (24; 50)	0,32
Сроки активизации, сут (Me: 25; 75%)	1 (1; 2)	3 (3; 4)	0,01
Длительность стационарного лечения, сут (Me: 25; 75%)	10 (9; 11)	13 (12; 15)	0,03

Примечание. Полужирным шрифтом выделены значения коэффициента *p*, соответствовавшие в проведенном исследовании признаку статистической значимости.

Дополнительные результаты исследования

Общие сведения о длительности вмешательства, объеме кровопотери, глубине раны, длительности рентгеновского излучения, сроках активизации и продолжительности стационарного лечения отражены в табл. 3. При межгрупповом сравнении обнаружено, что характеристики глубины операционной раны и длительности использования рентгенологического контроля не имели статистических различий ($p>0,05$). Остальные изучаемые характеристики были значительно меньше в исследуемой группе, чем в группе сравнения. Так, использование минимально инвазивных хирургических технологий позволяет значимо сократить время операции и объем кровопотери, что наряду с применением мультимодального обезбоживания, в том числе с инфильтрацией мягких тканей пролонгированными местными анестетиками, способствует быстрому и безопасному расширению двигательного режима, а также снижает сроки стационарного лечения.

Нежелательные явления

При анализе полученных данных нами не обнаружено осложнений, связанных непосредственно с имплантатами, а также не зарегистрировано значимых побочных эффектов при использовании комплексного протокола лекарственных средств. Межгрупповое сравнение количества послеоперационных осложнений установило значительно меньшее их число в основной группе ($p=0,006$). Так, в основной группе зарегистрировано 3 (8%) осложнения: в 1 случае выявлена инфекция области операционной раны, применение местных антисептиков способствовало купированию воспалительного процесса; в 2 случаях в отдаленном периоде диагностировано симптоматичное заболевание смежного с операцией сегмента, что потребовало дополнительных декомпрессивно-стабилизирующих вмешательств с продлением конструкции.

В группе сравнения диагностировано 9 (18%) осложнений: в 4 случаях верифицировано формирование межмышечного скопления крови, при этом у 2 пациентов отмечены признаки инфицирования (устранение воспалительного процесса произошло после дренирования послеоперационной раны и локального применения антибактериальных препаратов); у 2 пациентов произошло повреждение твердой мозговой оболочки (потребовалось микрохирургическое наложение шва на дефект для восстановления ее герметичности); у 1 пациента при диагностированном тромбозе глубоких вен проводили антикоагулянтную терапию и физиотерапевтическое лечение (при динамическом УЗ-контроле достигнута реканализация тромба); в 2 случаях установлена клинически значимая дегенерация смежного сегмента (выполнение повторных декомпрессивно-стабилизирующих вмешательств с продлением конструкции позволило добиться клинического улучшения в послеоперационном периоде).

Обсуждение

В настоящее время хирургические технологии, используемые при лечении дегенеративных заболеваний у пациентов с избыточной массой тела и ожирением, имеют противоречивые отдаленные клинические исходы [16, 23]. Это в первую очередь связано с глубоким операционным каналом, длительностью операции и интраоперационной кровопотерей [12, 24]. Также частое наличие сопутствующей соматической патологии создает высокие риски проведения оперативного вмешательства и оказания анестезиологического пособия [17, 25, 26]. Кроме того, конституциональные особенности пациентов с высоким ИМТ способствуют развитию инфекции послеоперационной раны и тромбоэмболических осложнений, связанных с большими размерами хирургического доступа и продолжительным вынужденным положением на операционном столе. Это усугубляется увеличением продолжительности постельного режима за счет болевого синдрома в области операционной раны, обусловленного обширной ятрогенной травмой мышечно-связочного аппарата при традиционных хирургических методиках [3, 27].

В работе описывается возможность оптимизации клинических исходов при лечении многоуровневых дегенеративных заболеваний поясничного отдела позвоночника у пациентов с избыточной массой тела и ожирением за счет использования комплексного протокола оказания хирургической помощи и анестезиологического пособия, включающего минимально инвазивные хирургические технологии и оригинальный хирургический доступ к позвоночному каналу, локальную инфильтрацию паравертебральной мускулатуры бупивакаином в сочетании с эпинефрином, мультимодальную анестезию с применением дексметомидина.

Некоторые авторы указывают на сопоставимость исходов минимально инвазивных и открытых хирургических технологий по функциональному состоянию [24, 28], другие свидетельствуют о преимуществах MIS-технологий (minimally invasive solutions) перед традиционными за счет уменьшения кровопотери и длительности операции, но при увеличении интраоперационной рентгеноскопии [18, 29]. Полученные результаты исследования по интраоперационным параметрам (длительность операции, объем кровопотери, продолжительность рентгеновского излучения) и специфичности послеоперационного периода (время активизации, продолжительность госпитализации, количество осложнений), лучшему отдаленному функциональному результату по уровню болевого синдрома по ВАШ в нижних конечностях и поясничном отделе позвоночника, а также функциональному состоянию по ODI свидетельствуют о преимуществах минимально инвазивной ригидной стабилизации перед

традиционным декомпрессивно-стабилизирующим вмешательством.

Значительно выраженный болевой синдром сопряжен с развитием неблагоприятных последствий со стороны сердечно-сосудистой (инфаркт миокарда, нарушение сердечного ритма, повышение артериального давления) и дыхательной (ателектаз, отек легких, гипоксемия) систем. Наличие болевой симптоматики в области операционной раны снижает возможность ранней активизации, увеличивает риски тромбоэмболических осложнений, способствует нарушению уродинамики и кишечной непроходимости [30, 31].

Для контроля за уровнем послеоперационного болевого синдрома после декомпрессивно-стабилизирующих вмешательств используют локальные анестетики. Так, М. Bianconi с соавт. [32] и В. Xu с соавт. [33] выявили значимый регресс болевого синдрома в области операции через 24 и 48 ч после хирургического вмешательства соответственно при использовании ропивакаина после заднего поясничного спондилодеза. Но при этом J. Greze с соавт. [34] не подтвердили значимых межгрупповых различий в потребности в анальгетиках между группой пациентов с использованием ропивакаина и группой пациентов, оперированных без применения местных анестетиков. Нами подтверждена эффективность использования бупивакаина с эпинефрином в виде меньшего уровня локального болевого синдрома и потребности в обезболивающих препаратах, а также в виде ранней активизации и сокращения сроков стационарного лечения.

В исследуемой группе благодаря применению дексмететомидина удалось стабилизировать интраоперационную гемодинамику и избежать кардиодепрессивного эффекта, в отличие от группы сравнения, где применялся пропофол [35, 36]; среди эффектов дексмететомидина можно указать также коррекцию вегетативной болевой реакции и снижение потребности в послеоперационной анальгезии [37, 38]. По литературным данным, использование дексмететомидина в спинальной хирургии направлено на раннее пробуждение пациентов для оценки неврологического статуса [36, 39]. В данном исследовании применение дексмететомидина позволило обеспечить эффективный уровень анестезии без гемодинамически значимых интраоперационных нарушений, быстрое восстановление психомоторных функций после экстубации, значимое уменьшение выраженности послеоперационного болевого синдрома, а также снижение потребности в послеоперационном введении анальгетиков.

При анализе современных литературных баз (e-LIBRARY, PubMed, Embase) авторами не найдено сведений, оценивающих клинические параметры использования комбинации минимально инвазивных хирургических технологий, локальной инфильтрации паравертебральной мускулатуры бупивакаином в сочетании с эпинефрином, мультимодальной анестезии с применением дексмететомидина при лечении многоуровневых дегенеративных заболеваний поясничного отдела позвоночника у пациентов с избыточной массой тела и ожирением. Таким образом, впервые на значительном клиническом материале произведена одномоментная коррекция возможных предоперационных факторов риска при выполнении многоуровневых декомпрессивно-стабилизирующих вмешательств на поясничном отделе позвоночника и общей анестезии у данной группы пациентов, что обуславливает абсолютную новизну исследования.

Проведенное исследование показало, что одновременное использование вышеописанных методик ока-

зания хирургической помощи и анестезиологического пособия позволило улучшить ранние и отдаленные клинические исходы при меньшем числе симптоматичных послеоперационных осложнений.

Ограничение исследования

Одноцентровой характер исследования и отсутствии рандомизации.

Отсутствие исследования степени влияния на динамику болевого синдрома, психосоматический статус, длительность течения заболевания и наличие отягчающей сопутствующей патологии.

Множественность изучаемых параметров не позволяет в полной мере изучить степень влияния каждого из компонентов комплексного протокола на клинический исход.

Заключение

Анализ результатов внедрения комбинации методик оказания хирургической помощи и анестезиологического пособия при лечении многоуровневых дегенеративных заболеваний поясничного отдела позвоночника у пациентов с избыточной массой тела и ожирением показал высокую ее безопасную и эффективность.

Минимально инвазивные декомпрессивно-стабилизирующие хирургические технологии и оригинальный хирургический доступ к позвоночному каналу позволяют достигнуть лучших клинических параметров по степени болевых ощущений в поясничном отделе позвоночника и нижних конечностях, а также функциональному состоянию по ODI за счет меньшего повреждения паравертебральных тканей.

Использование бупивакаина с эпинефрином позволяют значительно снизить уровень локального послеоперационного болевого синдрома, уменьшить потребность в дополнительном обезболивании и начать раннюю реабилитацию пациентов в кратчайшие сроки.

Применение мультимодальной анестезии и дексмететомидина позволяет обеспечить контролируемую глубину наркоза без значимой депрессии сердечно-сосудистой системы на всех этапах хирургического вмешательства, с быстрым и полным восстановлением психосоматических функций без удлинения сроков пребывания в палате интенсивной терапии, а также обеспечивает достаточную степень анальгезии в раннем послеоперационном периоде.

Дополнительная информация

Источник финансирования. Исследование проведено на личные средства авторского коллектива.

Конфликт интересов. Авторы статьи подтвердили отсутствие конфликта интересов, о котором необходимо сообщить.

Участие авторов: Бывальцев В.А. — разработка концепции и дизайна исследования, анализ полученных данных, редактирование; Калинин А.А. — разработка дизайна исследования, анализ полученных данных, статистическая обработка данных, подготовка текста; Голобородько В.Ю. — сбор материала, анализ полученных данных, статистическая обработка данных. Все авторы внесли существенный вклад в проведение исследования и подготовку статьи, прочли и одобрили финальную версию перед публикацией.

ЛИТЕРАТУРА

1. Головин К.Ю., Аганесов А.Г., Хейло А.Л., Гурова О.Ю. Хирургическое лечение дегенеративно-дистрофических заболеваний поясничного отдела позвоночника у лиц с избыточной массой тела и ожирением // *Хирургия позвоночника*. — 2013. — №3 — С. 53–61. [Golovin KYu, Aganesov AG, Kheylo AL, Gurova OYu. Surgical treatment of degenerative diseases of the lumbar spine in patients with overweight and obesity. *Spine surgery*. 2013;(3):53–61. (In Russ).]
2. who.int [Internet]. Global Health Observatory (GHO) data. Overweight and obesity [cited 2018 Mar 5]. Available at: http://www.who.int/gho/ncd/risk_factors/overweight_text/en//index.html.
3. Elgafy H, O'Brien P, Blessinger B, Hassan A. Challenges of spine surgery in obese patients. *Am J Orthop (Belle Mead NJ)*. 2012;41:E46–E50.
4. Yadla S, Malone J, Campbell PG, et al. Obesity and spine surgery: reassessment based on a prospective evaluation of perioperative complications in elective degenerative thoracolumbar procedures. *Spine J*. 2010;10(7):581–587. doi: 10.1016/j.spinee.2010.03.001.
5. Guh DP, Zhang W, Bansback N, et al. The incidence of co-morbidities related to obesity and overweight: a systematic review and meta-analysis. *BMC Public Health*. 2009;9:88. doi: 10.1186/1471-2458-9-88.
6. Shiri R, Karppinen J, Leino-Arjas P, et al. The association between obesity and low back pain: a metaanalysis. *Am J Epidemiol*. 2010;171(2):135–154. doi: 10.1093/aje/kwp356.
7. DeMaria EJ, Carmody BJ. Perioperative management of special populations: obesity. *Surg Clin North Am*. 2005;85(6):1283–1289. doi: 10.1016/j.suc.2005.09.002.
8. Seicean A, Alan N, Seicean S, et al. Impact of increased body mass index on outcomes of elective spinal surgery. *Spine (Phila Pa 1976)*. 2014;39(18):1520–1530. doi: 10.1097/BRS.0000000000000435.
9. Casati A, Putzu M. Anesthesia in the obese patient: pharmacokinetic considerations. *J Clin Anesth*. 2005;17:134–145. doi: 10.1016/j.jclinane.2004.01.009.
10. Vaidya R, Carp J, Bartol S, et al. Lumbar spine fusion in obese and morbidly obese patients. *Spine (Phila Pa 1976)*. 2009;34(5):495–500. doi: 10.1097/BRS.0b013e318198c5f2.
11. Patel N, Bagan B, Vadera S, et al. Obesity and spine surgery: relation to perioperative complications. *J Neurosurg Spine*. 2007;6(4):291–297. doi: 10.3171/spi.2007.6.4.1.
12. Senker W, Meznik C, Avian A, Berghold A. Perioperative morbidity and complications in minimal access surgery techniques in obese patients with degenerative lumbar disease. *Eur Spine J*. 2011;20(7):1182–1187. doi: 10.1007/s00586-011-1689-6.
13. Gu G, Zhang H, He S, et al. The effect of body mass index on the outcome of minimally invasive surgery for lumbar spinal stenosis complicated with lumbar instability. *Chin J Spine Spinal Cord*. 2012;(4):313–317.
14. Rihn JA, Kurd M, Hilibrand AS, et al. The influence of obesity on the outcome of treatment of lumbar disc herniation: analysis of the Spine Patient Outcomes Research Trial (SPORT). *J Bone Joint Surg Am*. 2013;95(1):1–8. doi: 10.2106/JBJS.K.01558.
15. Бывальцев В.А., Калинин А.А., Оконешникова А.К., и др. Фасеточная фиксация в комбинации с межтеловым спондилодезом: сравнительный анализ и клинический опыт нового способа хирургического лечения пациентов с дегенеративными заболеваниями поясничного отдела позвоночника // *Вестник Российской академии медицинских наук*. — 2016. — Т.71. — №5 — С. 375–383. [Byvaltsev VA, Kalinin AA, Okoneshnikova AK, et al. Facet fixation combined with lumbar interbody fusion: comparative analysis of clinical experience and a new method of surgical treatment of patients with lumbar degenerative diseases. *Annals of the Russian academy of medical sciences*. 2016;71(5):375–383. (In Russ).] doi: 10.15690/vramn738.
16. Adogwa O, Carr K, Thompson P, et al. A prospective, multi-institutional comparative effectiveness study of lumbar spine surgery in morbidly obese patients: does minimally invasive transforaminal lumbar interbody fusion result in superior outcomes? *World Neurosurg*. 2015;83(5):860–866. doi: 10.1016/j.wneu.2014.12.034.
17. Schwender JD, Holly LT, Rouben DP, Foley KT. Minimally invasive transforaminal lumbar interbody fusion (TLIF): technical feasibility and initial results. *J Spinal Disord Tech*. 2005;18 Suppl:S1–S6. doi: 10.1097/01.bsd.0000132291.50455.d0.
18. Wang J, Zhou Y, Zhang ZF, et al. Comparison of clinical outcome in overweight or obese patients after minimally invasive versus open transforaminal lumbar interbody fusion. *J Spinal Disord Tech*. 2014;27(4):202–206. doi: 10.1097/BSD.0b013e31825d68ac.
19. Патент РФ на изобретение №2508909/ 10.03.14. Бюл. №7. Калинин А.А., Бывальцев В.А., Сороковиков В.А., Белых Е.Г. Способ доступа к позвоночному каналу при стенозирующем поражении пояснично-крестцового отдела позвоночника. [Patent RUS №2508909/ 10.03.14. Byul. №7. Kalinin AA, Byvaltsev VA, Sorokovikov VA, Belykh EG. Sposob dostupa k pozvonochnomu kanalu pri stenoziruyushchem porazhenii pouyasnichno-kresttsovogo otdela pozvonochnika. (In Russ).] Доступно по: <http://www.freepatent.ru/patents/2508909>. Ссылка активна на 12.12.2018.
20. Бывальцев В.А., Калинин А.А., Белых Е.Г., и др. Оптимизация результатов лечения пациентов с сегментарной нестабильностью поясничного отдела позвоночника при использовании малоинвазивной методики спондилодеза // *Вопросы нейрохирургии им. Н.Н. Бурденко*. — 2015. — Т.79. — №3 — С. 45–54. [Byvaltsev VA, Kalinin AA, Belykh EG, et al. Optimization of segmental lumbar spine instability treatment using minimally invasive spinal fusion technique. *Zh Vopr Neurokhir Im N N Burdenko*. 2015;79(3):45–54. (In Russ).] doi: 10.17116/neiro201579345-54.
21. Sessler CN, Gosnell MS, Grap MJ, et al. The Richmond Agitation-Sedation Scale: validity and reliability in adult intensive care unit patients. *Am J Respir Crit Care Med*. 2002;166(10):1338–1344. doi: 10.1164/rccm.2107138.
22. Olson D, Lynn M, Thoyre SM, Graffagnino C. The limited reliability of the Ramsay scale. *Neurocrit Care*. 2007;7(3):227–231. doi: 10.1007/s12028-007-0069-x.
23. Rouben D, Casnellie M, Ferguson M. Long-term durability of minimal invasive posterior transforaminal lumbar interbody fusion: a clinical and radiographic follow-up. *J Spinal Disord Tech*. 2011;24(5):288–296. doi: 10.1097/BSD.0b013e3181f9a60a.
24. Terman SW, Yee TJ, Lau D, et al. Minimally invasive versus open transforaminal lumbar interbody fusion: comparison of clinical outcomes among obese patients. *J Neurosurg Spine*. 2014;20(6):644–652. doi: 10.3171/2014.2.SPINE13794.
25. Knutsson B, Michaelsson K, Sanden B. Obesity is associated with inferior results after surgery for lumbar spinal stenosis: a study of 2633 patients from the Swedish spine register. *Spine (Phila Pa 1976)*. 2013;38(5):435–441. doi: 10.1097/BRS.0b013e318270b243.
26. Бывальцев В.А., Калинин А.А. Возможности применения минимально инвазивных дорсальных декомпрессионно-стабилизирующих вмешательств у пациентов с избыточной массой тела и ожирением // *Вопросы нейрохирургии им. Н.Н. Бурденко*. — 2018. — Т.82. — №5 — С. 69–80. [Byvaltsev VA, Kalinin AA. Minimally invasive dorsal decompression-stabilization surgery in patients with overweight and obesity. *Zh Vopr Neurokhir Im N N Burdenko*. 2018;82(5):69–80. (In Russ).] doi: 10.17116/neiro20188205169.

27. Park Y, Ha JW, Lee YT, Sung NY. Percutaneous placement of pedicle screws in overweight and obese patients. *Spine J.* 2011;11(10):919–924. doi: 10.1016/j.spinee.2011.07.029.
28. Tian NF, Wu YS, Zhang XL, et al. Minimally invasive versus open transforaminal lumbar interbody fusion: a meta-analysis based on the current evidence. *Eur Spine J.* 2013;22(8):1741–1749. doi: 10.1007/s00586-013-2747-z.
29. Schizas C, Tzinieris N, Tsiridis E, Kosmopoulos V. Minimally invasive versus open transforaminal lumbar interbody fusion: evaluating initial experience. *Int Orthop.* 2009;33(6):1683–1688. doi: 10.1007/s00264-008-0687-8.
30. Бабаев М.А., Зюлева Т.П., Бугаенко Д.В., и др. Факторы риска и предикторы легочной дисфункции у хирургических пациентов // *Анестезиология и реаниматология.* — 2015. — Т.60. — №4S — С. 14–15. [Babaev MA, Zyuleva TP, Bugaenko DV, et al. Faktory riska i prediktory legochnoi disfunktsii u khirurgicheskikh patsientov. *Anesteziologiya i reanimatologiya.* 2015;60(4S):14–15. (In Russ).]
31. Полупан А.А., Бирг Т.М., Ошоров А.В., Савин И.А. Коррекция артериальной гипертензии в послеоперационном периоде у нейрохирургических пациентов // *Анестезиология и реаниматология.* — 2017. — Т.62. — №3 — С. 190–194. [Polupan AA, Birg TM, Oshorov AV, Savin IA. Correction of arterial hypertension during the postoperative period in neurosurgical patients. *Anesteziologiya i reanimatologiya.* 2017;62(3):190–194. (In Russ).]
32. Bianconi M, Ferraro L, Ricci R, et al. The pharmacokinetics and efficacy of ropivacaine continuous wound instillation after spine fusion Surgery. *Anesth Analg.* 2004;98(1):166–172.
33. Xu B, Ren L, Tu W, et al. Continuous wound infusion of ropivacaine for the control of pain after thoracolumbar spinal surgery: a randomized clinical trial. *Eur Spine J.* 2017;26(3):825–831. doi: 10.1007/s00586-015-3979-x.
34. Greze J, Vighetti A, Incagnoli P, et al. Does continuous wound infiltration enhance baseline intravenous multimodal analgesia after posterior spinal fusion surgery? A randomized, double-blinded, placebo-controlled study. *Eur Spine J.* 2017;26(3):832–839. doi: 10.1007/s00586-016-4428-1.
35. Eren G, Cukurova Z, Demir G, et al. Comparison of dexmedetomidine and three different doses of midazolam in preoperative sedation. *J Anaesthesiol Clin Pharmacol.* 2011;27(3):367–372. doi: 10.4103/0970-9185.83684.
36. Urban MK, Wukovits B, Flynn E. Dexmedetomidine versus propofol for the sedation of ventilated spinal patients. *Anesthesiology.* 2004;101:A158.
37. Арефьев А.М., Куликов А.С., Лубнин А.Ю. Дексмететомидин в нейроанестезиологии // *Анестезиология и реаниматология.* — 2017. — Т.62. — №3 — С. 213–219. [Aref'ev AM, Kulikov AS, Lubnin AYU. Dexmedetomidine in neuroanesthesiology. *Anesteziologiya i reanimatologiya.* 2017;62(3):213–219. (In Russ).]
38. Gupta P, Joshi S, Jethava D, Kumar A. Dexmedetomidine ameliorates monitored anaesthesia care. *Indian J Anaesth.* 2014;58(2):154–159. doi: 10.4103/0019-5049.130816.
39. Bekker A, Haile M, Kline R, et al. The effect of intraoperative infusion of dexmedetomidine on the quality of recovery after major spinal surgery. *J Neurosurg Anesthesiol.* 2013;25(1):16–24. doi: 10.1097/ANA.0b013e31826318af.

КОНТАКТНАЯ ИНФОРМАЦИЯ

Бывальцев Вадим Анатольевич, д.м.н., профессор [*Vadim A. Byvaltsev*, MD, PhD, Professor]; **адрес:** 664082, Иркутск, ул. Боткина, д. 10 [address: 10, Botkina street, 664082 Irkutsk, Russia]; **тел.:** +7 (3952) 63-85-28, **e-mail:** byval75vadim@yandex.ru, **SPIN-код:** 5996-6477, **ORCID:** <http://orcid.org/0000-0003-4349-7101>

Калинин Андрей Андреевич, к.м.н., доцент [*Andrey A. Kalinin*, MD, PhD, assistant professor]; **e-mail:** andrei_doc_v@mail.ru, **SPIN-код:** 9707-8291, **ORCID:** <http://orcid.org/0000-0001-9039-9147>

Голобородько Виктория Юрьевна [*Victoria Yu. Goloborodko*, MD]; **e-mail:** gra4ova.viky@gmail.com, **SPIN-код:** 7534-8961, **ORCID:** <http://orcid.org/0000-0002-9420-368X>